

Centre Hospitalier Régional
Universitaire de Lille

msec1/82693

CONSULTATIONS MÉDICO-JUDICIAIRES
Hôpital Roger Salengro

Dr Gilles TOURNEL, MCU PH
responsable U.F

Dr Marie DESURMONT, PH

Dr Raphaël CORNEZ, CCA
Dr Yann DELANNOY, CCA
Dr Jocelyn POLLARD, CCA

Dr Vincent CHEVALIER, attaché
Dr Sandrine GAULON, attaché

Accueil et rendez-vous: 03 20 44 66 46
Télécopieur : 03 20 44 65 96

Réquisition du 21 décembre 2010 - PV : 10/13505/mineurs

Affaire : Contre/X se disant [REDACTED]

- Nature de l'affaire : Privation de soins par ascendant ou personne
ayant autorité-

OPJ [REDACTED]
Brigade de protection de la Famille
Sûreté Urbaine de Lille

Je soussigné, Dr Jocelyn POLLARD, médecin aux consultations médico-
judiciaires, requis dans le cadre des dispositions de l'article 60 du C.P.P. à
l'effet de

"Bien vouloir vous transporter au service des Urgences Pédiatriques de
l'Hôpital Roger Salengro à Lille aux fins d'y examiner l'enfant:

- X donné comme étant [REDACTED] âgé de 3 ou 4 ans.
- Nous remettra un certificat médical faisant état de l'état de santé de l'enfant, sachant que celui-ci a été découvert peu vêtu sur la voie publique alors qu'un adulte était à ses côtés en train de mendier, par une température négative.
- Préciser le cas échéant l'ITT qui en résulte."

certifie avoir examiné l'enfant donné comme étant [REDACTED] le 21 décembre 2010 vers 15 heures 45
aux Urgences Pédiatriques du CHRU de Lille.

Je soussigné Jocelyn POLLARD, médecin aux consultations médico-judiciaires du CHRU de Lille, prête serment d'apporter
mon concours à la justice en mon honneur et ma conscience.

EXAMEN de X donnée comme étant [REDACTED]

Commémoratifs :

[REDACTED] aurait été découvert peu vêtu sur la voie publique à côté d'un adulte en train de mendier par
une température négative. Actuellement hospitalisé aux urgences pédiatriques de LILLE, Georgie ne parle pas, il joue
dans son lit. Il a été lavé aux urgences. Aucun examen n'est programmé.

Examen :

[REDACTED] est de constitution eutrophique pour l'âge. Il est en bon état général apparent.

L'examen clinique réalisé ce jour met en évidence :

- une érosion croûteuse superficielle de 1 cm de diamètre sous mandibulaire droite

Discussion et Conclusion :

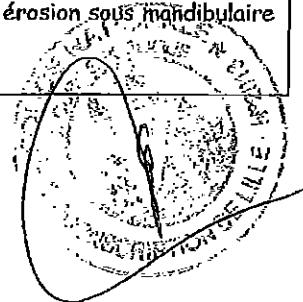
X donné comme étant [REDACTED] a été découvert peu vêtu sur la voie publique. Il est en bon état général
apparent et son état n'inspire aucune inquiétude ce jour. L'examen clinique ce jour relève une érosion sous mandibulaire
droite sans caractère de gravité ou de spécificité.

Il n'y a aucune Incapacité Totale de Travail, au sens pénal du terme.

Lille, le 21/12/10

Dr Jocelyn POLLARD

Consultations Médico-Judiciaires
Hôpital Roger Salengro
CHRU



CHR-21-12-2010.pdf